QUERATOCISTO ODONTOGÊNICO: REVISÃO DE LITERATURA E RELATO DE CASO

ODONTOGENIC KERATOCYSTS: REVIEW OF THE LITERATURE AND REPORT OF CASE

SILVIA REGINA PAGOTTO[1]
MARCOS BRASILINO DE CARVALHO[2]
WEDER CARDOSO[3]
RICARDO CURCIO[4]

Trabalho realizado no Departamento de Cirurgia de Cabeça e Pescoço e Otorrinolaringologia, Hospital Heliópolis – HOSPHEL, São Paulo, SP.

Palavras-chave: Queratocisto, Queratocisto odontogênico, lesões ósseas.
Key words: *Keratocyst, Odontogenic keratocyst, Bone lesion.*

Submetido: 20/01/2004
Aprovado: 02/03/2004

RESUMO

Os autores fazem uma revisão sobre os queratocistos odontogênicos, suas características clínicas e epidemiológicas, seus aspectos microscópicos e radiográficos, sua etiopatogenia e recorrência. Aborda o crescimento da doença e tipos de tratamentos possíveis, além de exemplificar com um caso, relato em mandíbula atendido, tratado através da marsupialização e enucleação, e acompanhado por um ano e meio no Departamento de Cirurgia de Cabeça e Pescoço e Otorrinolaringologia do Hospital Heliópolis, São Paulo, o qual notou-se a neo-formação óssea.

Endereço para Correspondência:

Dra. Silvia Regina Pagotto
Rua Marília de Dirceu, 23 - Jd. Aeroporto
04632-030 - São Paulo - SP
Fone: (11) 5034-4918
E-mail: silviapagotto@uol.com.br

1. Cirurgiã-dentista, Mestre em Ciências da Saúde, Assistente do Departamento de Cirurgia de Cabeça e Pescoço e Otorrinolaringologia do Hospital Heliópolis, SP.
2. Prof. Dr. em Cirurgia pela Faculdade de Ciências Médicas da Unicamp, Diretor das Clínicas Cirúrgicas do Hospitalar Heliópolis, SP.
3. Cirurgião Buco-Maxilo-Facial, Mestre em Cirurgia de Cabeça e Pescoço, Assistente do Departamento de Cirurgia de Cabeça e Pescoço e Otorrinolaringologia do Hospital Heliópolis, SP.
4. Cirurgião Buco-Maxilo-Facial, Mestre em Cirurgia de Cabeça e Pescoço, Assistente do Departamento de Cirurgia de Cabeça e Pescoço e Otorrinolaringologia do Hospital Heliópolis, SP.

ABSTRACT

The authors make a revision of the odontogenic keratocyst, its clinical, epidemiology, microscopy, radiographic aspects, etiopathology and recurrence is presented. It approaches the growth of the illness and types of possible treatments and also exemplifies with a case story occurred and treated in the Department of Head and Neck surgery and Otorhinolaringology of the Heliópolis Hospital – HOSPHEL, in São Paulo, Brazil.

INTRODUÇÃO

Aspectos clínicos e epidemiológicos

Os queratocistos são lesões intra-ósseas da maxila e mandíbula que se caracterizam por sua natureza destrutiva, comportamento agressivo e potencial de recorrência elevado. Sua incidência varia de 7% a 11% dos cistos localizados em mandíbula e maxila[1].

Nas fases iniciais são assintomáticos e podem ser descobertos ocasionalmente em exames radiográficos e, em fases

mais avançadas, quando atingem maiores dimensões; podem apresentar sinais e sintomas caracterizados por mau posicionamento dentário, tumefação (expansão das corticais ósseas), drenagem espontânea de um material amarelado, dor (principalmente quando se infectam), parestesia e trismo.

Segundo Lopes Neto et al[2], a mandíbula é mais afetada que a maxila, principalmente em região de terceiros molares e ramos, seguida da região de pré-molares e, depois, em região anterior. Na maxila é mais comum na região de molares e, depois, na de caninos.

Macroscopicamente, existem expansão ou perfuração das corticais ósseas. A cápsula cística é descrita como fina e friável, fragmentando-se com facilidade e dificultando sua remoção por completo. O lúmem contém um material semisólido de aspecto caseoso e, quando infectado, apresenta-se purulento.

Os queratocistos ocorrem em indivíduos de uma larga faixa de idade, sendo mais freqüente na 2ª e 3ª décadas de vida. O sexo masculino tem maior incidência assim como os pacientes brancos.

Aspectos microscópicos

Os queratocistos são constituídos por uma fina cápsula fibrosa, livre de inflamação, revestida por um epitélio escamoso e estratificado de superfície pregueada ou ondulada, orto ou paraqueratinizado, constituído por 5 a 10 camadas de células apresentando uma basal composta por células cuboidais ou colunares em paliçada, com núcleos voltados para a lâmina basal[3, 4]. Apresenta pouca aderência ao conjuntivo[5, 6, 7] e um lúmem com uma quantidade variável de queratina descamada[8, 4]. Na análise do fluido ou semifluido contido em suas cavidades, observa-se um líquido contendo menos de 4g/100ml de proteínas solúveis, constituído predominantemente por albumina (70%) e escamas de queratina[1, 9].

Aspectos radiográficos

No padrão radiográfico, Brannon[5] afirmou que os queratocistos apresentam as bordas bem definidas e que raramente provocam reabsorção radicular, sendo mais comum causarem o deslocamento dos dentes adjacentes.

Meara et al[10] observaram que a maioria dos queratocistos é unilocular.

Katz e Underhill[4] destacaram algumas projeções para espaços interdentais, inter-radiculares ou espaços medulares e que denominaram de “Scalloping”. Quanto ao conteúdo, os mesmos autores afirmaram que radiograficamente esta região aparece de forma mais velada quando comparado com outros cistos.

Haring e Van Dis[11] concluíram que alguns queratocistos podem atingir grandes proporções sem provocar expansão das corticais. Em alguns casos pode ocorrer fratura patológica, segundo estudo de Partridge e Towers[12].

Diagnóstico diferencial

Os queratocistos podem ser confundidos com outras lesões tais como o ameloblastoma, cisto dentígero, cisto periodontal lateral, cisto ósseo traumático, fibroma ameloblástico, cisto odontogênico calcificante, tumor odontogênico adenomatóide, lesão central de células gingantes e cisto do ducto nasopalatino, por não apresentarem características patognomônicas. Sem o estudo microscópico da lesão avaliando cápsula, epitélio, lúmen e fluido contido em suas cavidades não é possível um diagnóstico definitivo.

Etiopatogenia

Segundo Brannon[5]; Crowley, Kaugars e Gunsolley[3] os queratocistos são considerados cistos de desenvolvimento e se originam de restos da lâmina dentária. Apresentam capacidade de queratinização, proliferação, infiltração do tecido conjuntivo durante a odontogênese.

Harrys[13] descreveu o clássico mecanismo de crescimento dos cistos que se inicia com uma indução da proliferação de restos epiteliais. Estas células vão se multiplicando até atingir um número incompatível com a manutenção da nutrição das células centrais, que morrem e são liqüefeitas. Neste instante forma-se uma cavidade, revestida por epitélio, contendo um líquido em seu interior. Por diferença da osmolaridade, há uma pressão para entrada de líquido intersticial que, juntamente com a continuidade da proliferação celular, são responsáveis pelo crescimento dos cistos.

Toller[9] observou que nos queratocistos existe um maior número de mitoses se comparado ao de outros cistos, semelhante ao encontrado nos amelobastomas. Kakarantza-Angelopoulou e Nicolatou[6], posteriormente, afirmaram ser, este um dos fatores responsáveis por seu comportamento mais agressivo.

Tratamento

Diversas modalidades cirúrgicas têm sido propostas para o tratamento dos queratocistos como a enucleação, seguida ou não por curetagem e remoção do mucoperiósteo suprajacentes, descompressão, excisão em bloco, ressecção com enxerto ósseo imediato e marsupialização. A escolha da melhor forma de tratamento para cada caso deve considerar fatores como a idade do paciente, localização e tamanho da lesão e se é primária ou uma recidiva. A enucleação, curetagem e marsupialização são considerados tratamentos conservadores enquanto a ressecção em bloco, seguida ou não por enxerto ósseo, são tratamentos considerados mais radicais e normalmente utilizados para os queratocistos recorrentes. A vantagem dos tratamentos conservadores é a preservação de estrutura óssea, tecidos moles e dentes associados aos queratocistos, além de serem menos traumáticos para o paciente reduzindo ou eliminando gastos com medicação ou hospitalização.

A marsupialização pode ser utilizada para tratar cistos de grandes dimensões, fazendo cessar o potencial de crescimento, e após esta intervenção, o revestimento cístico torna-se mais espesso e facilita a sua completa remoção num segundo tempo cirúrgico.

A enucleação total seguida ou não de osteotomia periférica é o tratamento de escolha para a maioria dos queratocistos a menos que seja uma lesão recorrente ou já tenha invadido significativamente os tecidos moles.

Recorrência

O alto índice de recorrência, inclusive em tecidos moles e enxertos ósseos, sugere que os queratocistos sejam classificados como uma neoplasia cística benigna, entretanto, na mais recente classificação da Organização Mundial da Saúde, os queratocistos são considerados cistos de desenvolvimento. Entre os fatores responsáveis pela recorrência destacam-se a dificuldade técnica e ou cirúrgica que resulte na remoção incompleta do cisto, o fato da cápsula ser fina e friável, a existência de perfurações dos corticais ósseas e a aderência aos tecidos moles adjacentes. Até cinco anos do tratamento inicial ocorrem os maiores números de recorrências (cerca de 70%), entretanto existem relatos de recidiva após 40 anos do tratamento inicial. Portanto, recomenda-se controle radiográfico anual destes pacientes, por tempo indeterminado.

RELATO DE CASO

Paciente do sexo masculino, 71 anos, raça amarela, profissão pescador e natural de São Paulo. Entrada no Serviço de Cirurgia de Cabeça e Pescoço do Hospital Heliópolis, em 06/02/2002, com história de que há um ano notou que a mandíbula estava aumentada de volume. Nesta época não apresentou outros sintomas. Procurou dentista que encaminhou a exames e biopsia, cujo diagnóstico anatomopatológico foi de queratocisto.

Ao exame loco-regional, notava-se discreta assimetria facial com aumento de volume em região de transição de mento e corpo de mandíbula.

Na oroscopia, evidenciava-se boca dentada com regular estado de conservação e abaulamento de sulco gengivo jugal inferior que se estendia do incisivo medial direito até o primeiro molar direito, com mucosa íntegra e ausência de lesões ulceradas.

À palpação, havia um aumento de volume da mandíbula nos limites anteriormente descritos.

A radiografia panorâmica (Figs. 1 e 1A) mostrou extensa lesão radiolúcida, unilocular, medindo 6,5 x 4,0 cm em seu maior diâmetro (de incisivo lateral à região de primeiro molar, e do rebordo alveolar até a cortical da base da mandíbula), no lado direito da mandíbula, circunscrita por linha nítida e radiopaca.

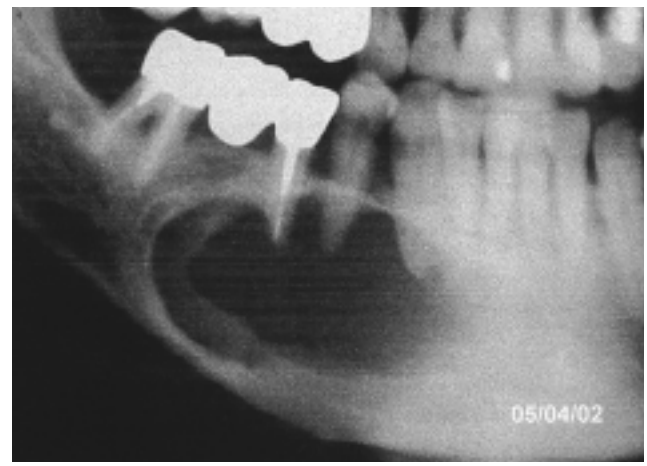

Figura 1A - *Radiografia inicial (05/04/02)*

Em 19/04/2002, foi feita a marsupialização intra-oral do queratocisto em ambiente hospitalar e foi deixada uma compressa de gaze estéril embebida em neomicina no orifício de drenagem. O paciente recebeu alta no mesmo dia; medicado com cefalexina 500mg de 6/6 horas no período de sete dias.

Em visita ao ambulatório no primeiro pós-operatório foi removida a gaze e o paciente foi orientado quanto à higienização com soro fisiológico irrigando a cavidade três vezes ao dia. No terceiro pós-operatório obteve-se a confirmação de queratocisto do exame anatomopatológico. No oitavo dia de pós-operatório o orifício de drenagem estava em perfeito aspecto. O paciente foi orientado na higienização da cavidade intra-oral com soro fisiológico e utilização de clorohexidina no local. No 24º pós-operatório ainda era notado a eliminação de secreção hialinica sem sinais de infecção.

Em visita ao Serviço após 60 dias da marsupialização, havia ainda um discreto abaulamento da região vestibular e, após 90 dias, ainda se notava secreção de hialina.

Após quatro meses do ato cirúrgico houve redução da cavidade cística (Fig. 2).

Figura 1 - *Radiografia inicial (05/04/02)*

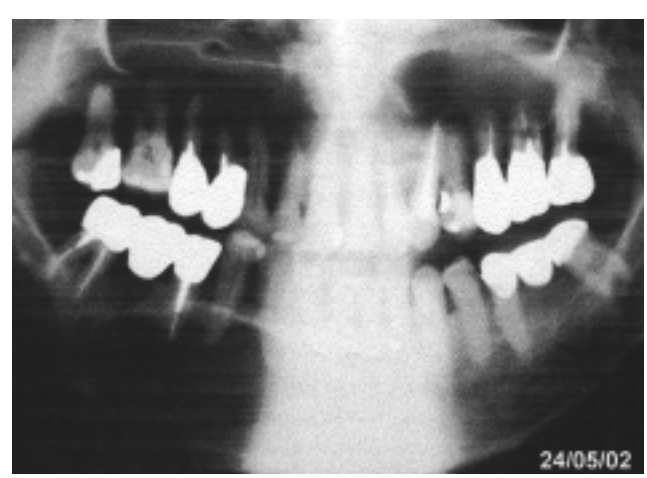

Figura 2 - *Redução da cavidade cística (24/05/02)*

Aos seis meses de pós-operatório não havia mais relato de drenagem de secreções no local. Em 14/05/2003, foi feita a enucleação do queratocisto em ambiente hospitalar e com o paciente recebendo alta no mesmo dia e medicado apenas com dipirona de 6/6 horas. Obteve-se a última radiografia panorâmica do caso no dia 02/07 de 2003 (Figs. 3 e 3A).

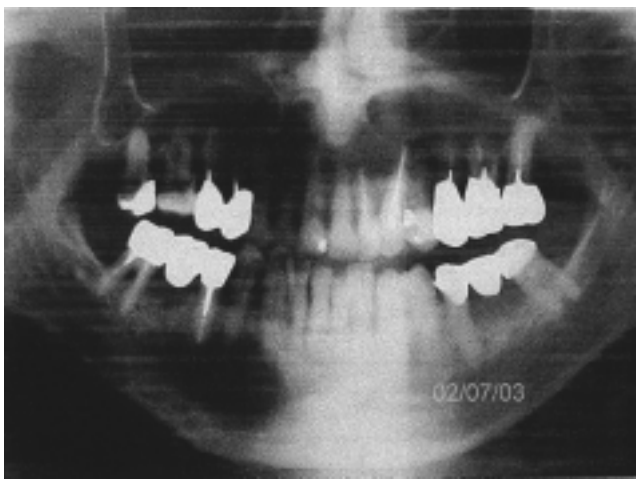

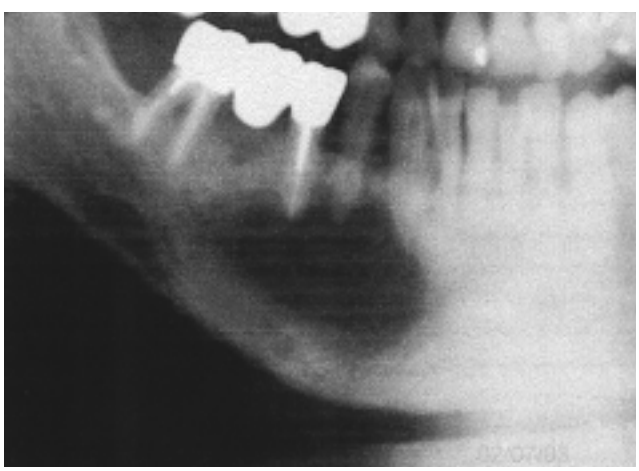

Figuras 3 e 3A - *Radiografia pós-enucleação*

DISCUSSÃO

Assim como na literatura, o caso estudado apresentou ser invasivo, não afetando elementos dentários adjacentes e indolor. O estudo anatomopatológico confirmou ser um queratocisto por suas características de cisto epidérmico, com conteúdo hialino. No ato da enucleação notou-se o revestimento cístico mais espesso, facilitando a total remoção assim como tem sido descrito em trabalhos anteriores. Não houve necessidade de reconstruções com enxertos, pois o processo é pouco invasivo. A radiografia panorâmica é imprescindível para o diagnóstico diferencial da doença e mostrou-se um excelente método de acompanhamento pós-operatório. O acompanhamento do paciente deve ser sistemático e cuidadoso através de exames clínicos e radiográficos por um período mínimo de cinco anos.

CONCLUSÃO

Houve regressão de volume na região de transição de mento e corpo mandibular, com melhora da assimetria facial. De acordo com o acompanhamento radiográfico, nota-se diminuição da cavidade cística e formação óssea local no período de tratamento de um ano e três meses. A utilização de dois tempos cirúrgicos (marsupialização e enucleação) conduziu a um resultado favorável e pouco traumático ao paciente.

REFERÊNCIAS BIBLIOGRÁFICAS

1. Browne, R.M. Some observations on the fluids of odontogenic cysts. *J. Oral Path*. 1976; 5: 74-87.
2. Lopes Neto, F.C. et al. Queratocisto Odontogêncico: Relato de caso clínico. *HB Científica.* 2000; 7:3.
3. Crowley, T.E.; Kaugars, G.E.; Gunsolley, J.C. Odontogenic keratocysts: a clinical and histologic comparison of the parakeratin and orthokeratin variants. *J. Oral Maxillofac. Surg*. 1992; 50: 22-6.
4. Katz, J.O.; Underhill, T.E. Multilocular radiolucencies. *Dent. Clin. Norh Am*. 1994; 38: 63-81.
5. Brannon, R.B. The odontogenic keratocyst. A clinicopathologic study of 312 cases. Part I. Clinical features. *Oral Surg*. 1976; 42: 54-72.
6. Kakarantza-Angelopoulou, E.; Nicolatou, O. Odontogenic keratocysts: clinicopathologic study of 87 cases. *J. Oral Maxillofac. Surg.* 1990; 48: 593-9.
7. Khanna, J.N.; Attar, S.N. Ameloblastic proliferation in odontogenic keratocyst. A case report. *J. Indian Dent. Ass*. 1982, 54: 89-93.
8. Hwang, B.T.; Sugihara, K.; Yamashita, S. Scanning electron microscopic study of odontogenic keratocysts. *Oral Surg*. 1984; 58: 568-74.
9. Toller, P. Protein substances in odontogenic cyst fluids. *Brit. Dent. J*. 1970; 128: 317-22.
10. Meara, J.G.; Shah, S.; Li, K.K.; Cunningham, M.J. The odontogenic keratocyst: a 20 year clinicopathologic review. *Laringoscope* 1998; 108: 280-3.
11. Haring, J.I.; Van Dis, M.L. Odontogenic keratocysts: a clinical, raciographic, and histopathologic study. *Oral Surg.* 1988; 66: 145-53.
12. Partridge, M.; Towers, J.F. The primordial cyst (odontogenic keratocyst): its tumor like characteristics and behaviour. *Brit. J. Oral Maxillofac. Surg*. 1987; 25: 271-9.
13. Harris, M. Odontogenic cyst growth and prostaglandin induced bone resorption. *Ann R. Coll. Surg. Engl*. 1978; 60: 85-91.