COMPLICAÇÕES DAS CIRURGIAS DOS TUMORES DAS GLÂNDULAS SALIVARES

SURGICAL COMPLICATIONS IN SALIVARY GLAND SURGERY

JACOB KLIGERMAN
ROBERTO A. LIMA
FERNANDO L. DIAS
MAURO MARQUES BARBOSA
EMILSON DE QUEIROZ FREITAS
GERALDO MATOS DE SÁ

Trabalho realizado na Seção de Cirurgia de Cabeça e Pescoço do Hospital do Câncer I/INCA - Rio de Janeiro.

Palavras-chave: Glândulas salivares, cirurgia, complicações
Key words: Salivary glands, surgery, complications

Submetido: 10/08/2003
Aprovado: 25/08/2003

RESUMO

Os autores reviram as principais complicações pós-operatório em pacientes submetidos a tratamento cirúrgico de tumores da glândulas salivares.

ABSTRACT

The authors review the main postoperative complications in patients who underwent surgical treatment of salivary gland tumors.

Endereço para correspondência:

Seção de Cirurgia de Cabeça e Pescoço, Hospital do Câncer I - Instituto Nacional de Câncer
Praça Cruz Vermelha, 23 - Centro
CEP - 20230-130 - Rio de Janeiro, RJ
Tel. (21) 2506-6189 - Fax (21) 2506-6324

Secção de Cirurgia de Cabeça e Pescoço INCA, Rio de Janeiro.

INTRODUÇÃO

A glândula parótida é a glândula salivar mais freqüentemente acometida por tumores. As complicações da cirurgia dos tumores da parótida estão diretamente relacionadas ao tipo de cirurgia empregado e sua extensão, assim como aos cuidados técnicos do cirurgião. Podem ser divididas em dois tipos principais; a parotidectomia superficial e a parotidectomia total.

O tipo de cirurgia a ser empregado está relacionado ao tipo de lesão encontrado, isto é, tumores benignos, tumores malignos (tabela 1), e doenças inflamatórias. As indicações estão relacionadas na tabela 2, e serão discutidas posteriormente.

Tabela 1: Tumores das glândulas salivares[1]

TUMORES BENIGNOS	TUMORES MALIGNOS
	- Carcinoma ex-adenoma pleomórfico (carcinoma crescendo em adenoma pleomórfico)
	- Tumor misto maligno
Adenoma pleomórfico (tumor misto)	- Carcinoma mucoepidermóide
- Cistadenoma papilífero linfomatoso (tumor de Warthin)	Baixo grau (grau 1)
Oncocitoma	Médio grau (grau 2)

continua

- Adenomas monomórficos
  Adenoma de células basais
  Adenoma de células claras
  Adenoma membranoso
  Mioepitelioma
- Tumores sebáceos
  Adenoma
  Linfadenoma
- Adenoma ducto-papilar
- Lesão linfoepitelial benigna

  Alto grau (grau 3)
- Carcinoma adenóide cístico
  cribriforme
  tubular
  sólido
- Carcinoma de células acinares
- Adenocarcinoma
  Produtor de muco
  Carcinoma ductal
  Outros adenocarcinomas
- Oncocitoma maligno
- Carcinoma de células claras
- Carcinoma epidermóide primário
- Carcinoma indiferenciado
- Carcinoma metastático

A parotidectomia deve ser efetuada com técnicas com margens cirúrgicas adequadas. As enucleações ou biópsias que implantam células tumorais provocam um alto índice de recidiva local, tanto em tumores benignos como malignos e devem ser evitadas. Normas técnicas devem ser seguidas para uma ressecção cirúrgica segura da glândula parótida, que devem ser efetuadas por cirurgiões treinados devido à íntima relação desta glândula com o nervo facial.

Tabela 2 - Indicações de Parotidectomias para tratamento de tumores.

	Parotidectomia	Nervo Facial	Esvaziamento Cervical	Radioterapia
Benigno	Superficial; Total para tumores do lobo profundo	Preservado	Não	Não
T1 e T2, Baixo-grau de malignidade	Superficial; total para tumores do lobo profundo	Preservado	Sim para N1 ou maior	Não
T1 e T2 médio ou alto grau de malignidade	Total	Preservado; ressecção com reconstrução imediata se envolvido pelo tumor	Sim para N1 ou maior	Não
T3, recidivas	Total	Preservado; ressecção com reconstrução imediata se envolvido pelo tumor	Sim para N1 ou maior	Não
T4	Total	Preservado; ressecção com reconstrução imediata se envolvido pelo tumor	Sim para N1 ou maior	Não

A parotidectomia utilizada com maior freqüência é a parotidectomia superficial, pois a maioria dos tumores da glândula parótida se localizam no lobo superficial, cerca de 80%. [2]

É aconselhável que o cirurgião interessado em cirurgia de cabeça e pescoço tenha um alto conhecimento dos detalhes anatômicos desta região, particularmente na cirurgia da glândula parótida. Além disso, recomenda-se que o cirurgião tenha conhecimento das várias entidades clinico-patológicas que podem acometer a glândula parótida, e que podem ser encontradas no curso de uma Parotidectomia.

Em alguns casos pode ser necessário o sacrifício de estruturas nervosas ou vasculares, e sua indicação vai depender do comportamento biológico dos tumores que acometem a glândula parótida. Nos casos de tumores malignos da glândula parótida com metástase cervical em que se aborda o pescoço podemos associar as complicações relacionadas aos esvaziamentos cervicais.

A complicação mais freqüente das parotidectomias é a paralisia facial. Dentre outras complicações temos a síndrome de Frey, as fístulas salivares, e a perda da sensibilidade da área da parótida. Podemos incluir também as recidivas tumorais como complicações.

1. Complicações principais e mais freqüentes

1.1. Paralisia facial

1.1.1. Diagnóstico

O nervo facial é responsável pela inervação motora dos músculos da mímica facial. É importante ressaltar que a configuração anatômica do nervo facial pode apresentar variações (Figura 1) sendo importante a experiência do cirurgião envolvido com esta operação.

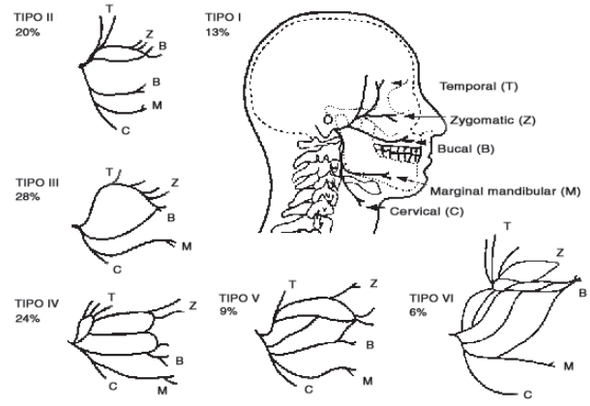

Figura 1 - *Esquema das variações do nervo Facial.* [3]

O diagnóstico das paralisias ou paresias faciais pós-operatórias depende de fatos ocorridos durante a cirurgia, assim como dos ramos envolvidos do nervo facial. É necessário também o conhecimento da situação do nervo, se houve lesão completa ou incompleta, ou somente manipulação excessiva provocando edema e neuropraxia. É comum no pós-operatório das parotidectomias a ocorrência de paresia facial transitória podendo ocorrer em 64% dos casos. O ramo marginal mandibular e/ou o ramo zigomático são os mais freqüentemente acometidos afetando o músculo depressor do lábio e/ou o músculo orbicular do olho.

O comprometimento do nervo facial pode ser eviden-

ciado em geral de 1 a 3 horas após o paciente ter acordado da anestesia com a função do nervo facial íntegra. Nestes casos a recuperação pode ser prevista e só ocorrer após 4 a 6 meses.[2]

Nos casos em que o paciente apresenta paralisia facial no final da cirurgia, é provável ter havido uma secção acidental ou deliberada do nervo facial ou de um de seus ramos, provocando uma paralisia facial mais grave.

As paralisias faciais podem ser divididas em paralisias transitórias e paralisias permanentes. As paralisias ou paresias transitórias ocorrem com maior freqüência, e são provocadas por manipulações excessivas do nervo facial ou de seus ramos, assim como por eletrocoagulações de vasos sanguíneos próximos do nervo. Alguns fatores de risco têm sido associados a ocorrência de paralisia facial. (Tabela 3)

Em um estudo de Mra et al[4] com 65 pacientes, foram analisados fatores idade, sexo, tabagismo, etilismo, tipo da cirurgia, duração da cirurgia, histopatologia, e tamanho do tumor e somente a idade foi relacionada a ocorrência de disfunção do nervo facial. Contudo é uma casuística muito pequena para uma análise multivariada.

Tabela 3: Fatores de risco associados a paresia ou paralisia facial pós-operatória.

Autores	Fator de risco				
	Extensão da cirurgia	Reoperação	Tumores malignos	Tamanho do tumor	Doença inflamatória
Bron (1997)[5]	sim		sim		sim
Dulguerov (1999)[6]	sim			sim	
Mehle (1993)[7]	sim	sim			
O'Brien (1993)[8]	sim				sim
Owen (1989)[9]	sim				
Ruaux (1994)[10]	sim	sim	sim	sim	
Watanabe (1993)[11]	sim		sim	sim	

Em um estudo de Laccourreye[12] onde foram analisados 247 pacientes, procurou-se relacionar a ocorrência de disfunção do nervo facial ao sexo, idade, tamanho do tumor, localização do tumor, contato do tumor com o nervo facial, degeneração do adenoma pleomórfico, ruptura da cápsula tumoral, e hematoma pós-operatório. Entretanto nenhum destes fatores foi relacionado a incidência de paralisia facial. A idade foi relacionada ao tempo de recuperação da disfunção do nervo facial.

Baseando-nos nestes estudos e em nossa experiência[13] podemos concluir que a ocorrência de paralisia facial pós-operatória está relacionado ao tipo de cirurgia empregado, assim como à idade do paciente.

As parotidectomias são divididas em 3 tipos principais, a *parotidectomia superficial* clássica onde se remove todo o lobo superficial da glândula, a parotidectomia total onde se remove o lobo profundo e o superficial, e as parotidectomias superficiais *parciais*, nas quais se remove o tecido glandular que contém o tumor com uma margem de segurança de tecido salivar normal.

As parotidectomias totais estão indicadas na ressecção de tumores malignos de alto grau de malignidade, nos tumores malignos que envolvam o nervo facial ou em tumores localizados no lobo profundo da glândula.

As parotidectomias superficiais estão indicadas em tumores que se localizam em regiões superficiais da glândula onde é necessária a remoção completa do lobo superficial para se obter um limite de tecido glandular livre de tumor.

As paralisias ou paresias faciais transitórias são freqüentes após as parotidectomias, entre 46% e 64%[14], sobretudo quando a cirurgia foi a parotidectomia total, nas quais manuseia-se mais o nervo facial e seus ramos. Nos casos em que se emprega o esvaziamento cervical associado a parotidectomia aumenta-se a freqüência de paresia permanente no ramo mandibular do nervo facial.[5]

As paralisias faciais definitivas por lesão do nervo facial são mais comuns em reoperações para tumores recidivados. Em uma série da Mayo Clinic[15], 64% dos pacientes reoperados por tumor maligno recidivado tiveram seu nervo facial sacrificado. Outro autor[16] apresentou uma freqüência de 71% de lesão ou sacrifício do nervo facial em reoperações. Da mesma forma, mesmo em reoperações para tumores benignos, existe um grande risco (29%) de lesão do nervo facial.[17]

1.1.2. Tratamento profilático

A melhor maneira de se evitar a ocorrência de paralisia facial transitória ou permanente no pós-operatório da parotidectomias é a realização da cirurgia seguindo os preceitos básicos, com a identificação do tronco principal do nervo facial, seguido de dissecção cuidadosa dos ramos necessários para o isolamento do tecido glandular que contém o tumor. Nos casos que necessitem a dissecção de todos os ramos, aumentando o tempo cirúrgico, deve-se sempre irrigar a área dissecada do nervo com solução salina a 0,9%. Nos casos de parotidectomia total em que não se pode evitar a manipulação do nervo facial, esta deve ser feita com extremo cuidado, procurando se afastar ou mobilizar o nervo com instrumentos apropriados. A utilização de estimuladores de nervos pode estar indicada em casos de reoperação, nas quais é difícil a visualização completa do nervo. Ou em casos em que se deseja a verificar a integridade do nervo facial após a ressecção da glândula. Em casos onde os ramos do nervo facial são muito finos e de difícil visualização, como em crianças e reoperações, pode ser necessária a utilização de lentes de aumento para uma boa identificação do tronco principal ou seus ramos. Deve-se utilizar o mínimo o eletrocautério, sobretudo em áreas próximas do nervo, nestes casos deve-se utilizar os eletrocautérios bipolares.

É importante o cuidado com o a córnea ocular de pacientes com paralisia facial dos ramos temporal e/ou zigomático do nervo, deve-se instruir o paciente a irrigar com solução salina com freqüência a córnea, assim como provocar intencionalmente o fechamento do olho.

É importante ressaltar que mesmo a parotidectomia realizada com todos os cuidados pode levar a paralisia ou paresia facial transitória de todo o nervo facial ou de alguns de seus ramos.

1.1.3. Tratamento curativo

O tratamento das paralisias faciais deve ser dividido em dois tipos: o tratamento das paralisias faciais transitórias e o tratamento das paralisias faciais definitivas por lesão intencional ou lesão acidental.

Nas paralisias faciais transitórias que permanecem por mais tempo deve-se orientar os pacientes para fisioterapia dos músculos da mímica facial evitando assim sua atrofia. Pode-se tentar o estimulo da recuperação do nervo comprometido com o uso de corticoesteróides ou neurotrópicos, contudo não apresentam eficácia comprovada.

Nas lesões completas com secção do nervo facial ou seus ramos acidentais ou intencionais deve-se tentar a reconstrução imediata do nervo através de anastomoses microcirúrgicas. Nos casos de secção acidental, em que não houve perda de substância do nervo não é necessária a interposição de enxertos. Em casos onde houve perda de seguimento do nervo por ressecção junto com o tumor é necessário a reconstrução com enxerto de outro nervo. Os nervos mais utilizados são o nervo sural ou o nervo auricular magno.[18;19]

As reconstruções por sutura primária do nervo durante a cirurgia em que houve lesão acidental apresentam bons resultados. Contudo nas reconstruções tardias ou onde houve ressecção do nervo junto ao tumor os resultados são variáveis. Alguns fatores são relacionados ao sucesso da reconstrução do nervo. A idade do paciente é o fator mais importante, sendo que os pacientes mais jovens e saudáveis apresentam melhores resultados. As reconstruções em pacientes muito idosos devem ser evitadas[18], sobretudo tardiamente. As reconstruções tardias devem ser tentadas dentro de três meses após a primeira cirurgia. Após este tempo diminuem as chances de recuperação completa devido ao tempo de desenervação. A reconstrução nunca deve ultrapassar um ano após a cirurgia, pois nestes casos não será possível se alcançar resultados razoáveis.[20]

O efeito na reconstrução microcirúrgica com enxerto de nervo da radioterapia complementar é controverso. Alguns autores[21;22] não notaram nenhum efeito adverso da radioterapia adjuvante após a reconstrução microcirúrgica. Contudo outros autores[23] notaram que a radioterapia complementar provocou um comprometimento do retorno do movimento dos músculos faciais.

A tarsorrafia pode ser utilizada temporariamente para proteção ocular, até que os movimentos palpebrais tenham se restabelecido. Nos casos de paralisia facial em que não se pretende efetuar a reconstrução do nervo pode-se empregar a tarsorrafia definitiva no canto do olho, assim como o emprego de reconstruções miofaciais ativas. Ou a utilização de pesos de ouro forçando o fechamento da pálpebra.

1.2. Síndrome de Frey

1.2.1. Diagnóstico

A Síndrome de Frey é a ocorrência de enrubescimento e sudorese facial após estímulo gustatório sendo uma complicação freqüente após as parotidectomias. Foi notada pela primeira vez em 1853[2], sendo descrita posteriormente por Lucie Frey em 1923. É conhecida também como síndrome do auriculo-temporal e é resultado de uma regeneração aberrante das fibras nervosas das glândulas sudoríparas e dos vasos sanguíneos da pele vizinha à região da parótida operada que são conectadas a nervos parassimpáticos colinérgicos glandulares. Esta conexão aberrante provoca o enrubescimento gustatório e a sudorese desta síndrome.

Os sintomas desta síndrome aparecem em vários graus em cerca de 20% a 50% dos pacientes submetidos a parotidectomia, e podem ocorrer até seis meses da cirurgia. Seu diagnóstico depende do grau de intensidade e da ocorrência da queixa e está relacionado à interrogação do paciente pelo cirurgião no seu seguimento pós-operatório.

Esta síndrome pode ocorrer discretamente com apenas o enrubescimento da pele da face que sobrepõe a parótida operada, durante a alimentação.

Em casos mais graves pode ocorrer uma intensa sudorese da pele exposta a cirurgia após o estímulo gustatório.

Testes tem sido propostos[24] para a detecção da síndrome não clínica. O mais utilizado foi descrito por um neurologista russo chamado Victor Minor [25] em 1927. No teste de Minor ou teste Iodo-amido, a pele da região parotídea afetada é pintada com uma substância de iodo misturada com amido que produz uma cor azulada quando em contato com a água do suor. Através deste teste pode-se detectar a síndrome de Frey mesmo discreta e sem expressão clínica.

1.2.2. Tratamento profilático

Os tratamentos profiláticos propostos para a Síndrome de Frey são a interposição de alguma substância ou tecido da área entre a glândula remanescente e a pele. Estas substâncias incluem gorduras, retalhos de bochecha, interposição de fáscias, e interposição de músculos.

A interposição de um retalho do músculo Esternoclidomastóideo é proposta com a intenção de preencher a área da glândula ressecada[26] além de prevenir a síndrome de Frey[27], sendo que alguns grupos[28] usam este retalho rotineiramente com o intuito de prevenir a síndrome de Frey.

Outro autor[24] propõe a interposição de substâncias provocando uma barreira entre a Parótida remanescente e a pele suprajacente. Neste trabalho ele concluiu que o implante destas substâncias reduziu significantemente a ocorrência da síndrome de Frey, provocando, entretanto uma alta incidência de fístula salivar pós-operatória.

1.2.3. Tratamento curativo

Vários tratamentos são propostos. Os tratamentos clínicos incluem a utilização de anticolinérgicos tópicos ou sistêmicos. O tratamento tópico pode provocar irritação da pele se usado continuamente. O tratamento com anticolinérgico sistêmico provoca efeitos colaterais como início de glaucoma e taquicardia.[29]

Os tratamentos cirúrgicos incluem a neurectomia timpânica do nervo de Jacobson e secções intracranianas do nervo Glossofaríngeo.[30]

A utilização da toxina botulínica tipo A (Type A botulinum toxin) têm sido proposta como tratamento curativo da síndrome de Frey.[31 29;32-34]

Este tratamento consiste da injeção intracutânea da toxina botulínica Tipo A na região parotídea operada, após prévia demarcação da área afetada com o teste Iodo-amido[25]. O

teste é utilizado também para avaliação pós-tratamento.

Laccourreye[34] aplicou este tratamento em 33 pacientes. O sucesso inicial do tratamento ocorreu em 100% dos casos havendo recidiva da síndrome em 27% dos pacientes após um ano e de 92% após três anos. A efetividade do tratamento durou pelo menos seis meses. Entretanto a reinjeção da toxina provocou nova remissão da doença.

Este método parece ser o mais promissor no tratamento da síndrome de Frey.

2. Outras complicações

A perda da sensibilidade do lobo da orelha é uma complicação ou seqüela mais comum das parotidectomias. É provocada pela secção do nervo auricular magno, que na maioria das vezes é inevitável durante as parotidectomias.

Em alguns casos é possível a dissecção do ramo posterior do nervo no sentido superior em direção à orelha.[35] Esta dissecção deve ser feita somente se não existe a proximidade do tumor, o que comprometeria a segurança da cirurgia. Contudo a secção do ramo anterior é inevitável no momento que alcançar a glândula.

A recidiva de tumores benignos, principalmente o adenoma pleomórfico (tumor misto) está diretamente relacionada ao aumento da incidência de lesão do nervo facial. Alguns fatores como enucleação e ruptura da cápsula tumoral durante a cirurgia têm sido associados à freqüência de recidivas.[14;30;36;37] Alguns autores inclusive recomendam a complementação terapêutica com radioterapia em casos de ruptura do tumor.[38-40] Outros autores[41] não relacionaram a ruptura do tumor a ocorrência de recidiva tumoral de adenoma pleomórfico. A incidência de lesão do nervo facial em reoperações da glândula é alta quando comparada a primeira cirurgia. Glas[42] mostrou uma incidência de 29% de lesão parcial ou total do nervo facial no tratamento de recidivas de adenoma pleomórfico. A recidiva de tumores benignos é bem baixa nos pacientes submetidos a parotidectomia regrada com ressecção do tumor envolvido por tecido glandular normal ou inexistente, como nos casos de tumores muito próximos ao nervo facial. Nos casos dos tumores malignos, da mesma forma, a parotidectomia deve ser efetuada ressecando-se o tumor circundado por tecido salivar normal.

As fístulas salivares ou sialoceles são complicações menos freqüentes que consistem da coleção de saliva por baixo da pele da área operada. Pode se localizar em qualquer local da região operada. O tratamento é conservador com aspiração do liquido e curativo compressivo, acompanhados por restrição de estimuladores da saliva.

Os Seromas ou acúmulo de liquido seroso podem ocorrer após as parotidectomias. São localizados em áreas onde o retalho de pele não ficou bem aderido, o que ocorre em retiradas precoces do dreno de sucção. Podem ser tratados adequadamente com aspiração e antibioticoterapia quando apresentarem grande volume.

As hemorragias não são complicações freqüentes e normalmente ocorrem por ligadura inadequada da veia Retromandibular ou da artéria estilomastóideia. É importante ressaltar a necessidade de um curativo compressivo, tipo capacete, devido a grande área de descolamento da pele da face, e do espaço morto restante após a ressecção da glândula.

As infecções são complicações raras. A parotidectomia pode ser considerada uma cirurgia limpa, não apresentando contato com a mucosa do trato aerodigestivo superior. Em casos de ruptura de tumor necrótico ou contaminação deve-se utilizar a antibioticoterapia profilática.

REFERÊNCIAS BIBLIOGRÁFICAS

1. Batsakis, JG, Regezi, JA. The Pathology of Head and Neck Tumors: Salivary Glands, Part 1. *Head & Neck*. 1978; 1:59-68.
2. Rankow RM, Polayes IM. Complications of Surgery of the Salivary Glands. In: Conley JJ, ed. *Complications of Head and Neck Sugery*. pp. 196-214. Philadelphia: W.B.Saunders; 1979.
3. Donaldson, JA, Anson, BJ. Surgical anatomy of the facial nerve. *Otolaryngol.Clin.North Am.* 1974; 7:289-308.
4. Mra, Z, Komisar, A, Blaugrund, SM. Functional facial nerve weakness after surgery for benign parotid tumors: a multivariate statistical analysis. *Head Neck*. 1993; 15:147-152.
5. Bron, LP, O'Brien, CJ. Facial Nerve Function After Parotidectomy. *Archives of Otolaryngology Head and Neck Surgery*. 1997; 123:1091-1096.
6. Dulguerov, P, Marchal, F, Lehmann,W. Postparotidectomy facial nerve paralysis: possible etiologic factors and results with routine facial nerve monitoring. *Laryngoscope*. 1999; 109:754-762.
7. Mehle, ME, Kraus, DH, Wood, BG et al. Facial nerve morbidity following parotid surgery for benign disease: the Cleveland Clinic Foundation experience. *Laryngoscope*. 1993; 103:386-388.
8. O'Brien, CJ, Malka, VB, Mijailovic, M. Evaluation of 242 consecutive parotidectomies performed for benign and malignant disease. *Aust. N.Z.J. Surg.* 1993; 63:870-877.
9. Owen, ER, Banerjee, AK, Kissin, M, Kark, AE. Complications of parotid surgery: the need for selectivity. *Br.J.Surg.* 1989; 76:1034-1035.
10. Ruaux, C, Latil, dD, Serrano, E, Pessey, JJ, Lacomme,Y. Facial nerve involvement after surgery of the parotid gland]. *Ann. Otolaryngol. Chir Cervicofac.* 1994; 111:161-167.
11. Watanabe,Y, Ishikawa, M, Shojaku, H, Mizukoshi, K. Facial nerve palsy as a complication of parotid gland surgery and its prevention. *Acta Otolaryngol. Suppl*. 1993; 504:137-139.
12. Laccourreye, O, Brasnu, D, Jouffre,V, Cauchois, R, Naudo, P, Laccourreye, H. [Dysfunction of the facial nerve following total conservative parotidectomy for pleomorphic adenoma]. *Ann. Otolaryngol. Chir Cervicofac.* 1995; 112:63-68.
13. Kligerman, J. Tumores da Glândula Parótida. 1-56. 1998. Memória para concorrer a Membro Titular da Academia Nacional de Medicina.
14. Witt, RL. Facial nerve function after partial superficial parotidectomy: An 11- year review (1987-1997). *Otolaryngol.*

Head Neck Surg. 1999; 121:210-213.
15. Hodgkinson, DJ, Woods, JE. The influence of facial-nerve sacrifice in surgery of malignant parotid tumors. *J. Surg. Oncol.* 1976; 8:425-432.
16. Ward, CM. Injury of the facial nerve during surgery of the parotid gland. *Br. J. Surg.* 1975; 62:401-403.
17. Fee,WE, Jr., Goffinet, DR, Calcaterra, TC. Recurrent mixed tumors of the parotid gland-results of surgical therapy. *Laryngoscope*. 1978; 88:265-273.
18. Galvao MSL. Facial Nerve Suturing and Grafting. In: Wilson JSP, ed. *Operative Sugery*. pp. 866-885. London: Butterworth & Co. Ltd; 1981.
19. Terzis JK, Schnarrs RH. Facial Nerve Reconstruction. In: Granick MS, Hanna DC, eds. *Management of Salivary Gland Lesions*. pp. 250-276. Baltimore: Willians & Wilkins; 2002.
20. Lee KL, Terzis JK. Management of Acute Extra-Temporal Facial Nerve Palsy. In: Terzis JK, ed. *Microreconstrution of Nerve Injuries*. p. 592. Philadelphia: W.B.Saunders; 1987.
21. Shidnia, H, Hornback, NB, Hamaker, R, Lingeman, R. Carcinoma of major salivary glands. *Cancer*. 1980;45: 693-697.
22. McGuirt, WF, McCabe, BF. Effect of radiation therapy on facial nerve cable autografts. *Laryngoscope*. 1977; 87:415-428.
23. Pillsbury, HC, Fisch,U. Extratemporal facial nerve grafting and radiotherapy. *Arch.Otolaryngol.* 1979; 105:441-446.
24. Dulguerov, P, Quinodoz, D, Cosendai, G, Piletta, P, Marchal, F, Lehmann,W. Prevention of Frey syndrome during parotidectomy. *Arch. Otolaryngol. Head Neck Surg.* 1999; 125:833-839.
25. Minor,V. Ein neues Verfahren zu der Klinischen Untersushung der Schweisabsonderung. *Dtsch Z Nervenheilkd*. 1927; 101:302-308.
26. Bugis, SP, Young, JEM, Archibald, SD. Sternocleidomastoid Flap Following Parotidectomy. *Head & Neck*. 1990; 12:430-435.
27. Casler, JD, Conley, J. Sternocleidomastoid muscle transfer and superficial musculoaponeurotic system plication in the prevention of Frey's syndrome. *Laryngoscope*. 1991; 101:95-100.
28. Sood, S, Bradley, PJ. Parotid surgery and Frey syndrome. *Arch. Otolaryngol. Head Neck Surg.* 2000; 126:1168.
29. Von Lindern, JJ, Niederhagen, B, Berge, S, Hagler, G, Reich, RH. Frey syndrome: treatment with type A botulinum toxin. *Cancer*. 2000; 89:1659-1663.
30. Granick MS, Hanna DC. Surgical Management of Salivary Gland Disease. In: Granick MS, Hanna DC, eds. *Management of salivary Gland Lesions*. pp. 145-174. Baltimore: Willians & Wilkins; 1992.
31. Blitzer,A, Sulica,L. Botulinum toxin: basic science and clinical uses in otolaryngology. *Laryngoscope*. 2001; 111:218-226.
32. Gois,JF, Valentim,PJ, Cervantes,O, Abraäo,M, Settani,FAP. Síndrome de Frey / Frey's syndrome . *Rev. bras. med. otorrinolaringol*. 2000; 7:77-81.
33. Dulguerov, P, Quinodoz, D, Cosendai, G, Piletta, P, Lehmann,W. Frey syndrome treatment with botulinum toxin. *Otolaryngol.Head Neck Surg.* 2000; 122:821-827.
34. Laccourreye, O, Akl, E, Gutierrez-Fonseca, R, Garcia, D, Brasnu, D, Bonan, B. Recurrent gustatory sweating (Frey syndrome) after intracutaneous injection of botulinum toxin type A: incidence, management, and outcome. Tabela 3: Fatores de risco associados a paresia ou paralisia facial pós-operatória *Arch.Otolaryngol. Head Neck Surg*. 1999; 125:283-286.
35. Christensen, NR, Jacobsen, SD. Parotidectomy. Preserving the Posterior Branch of the Great Auricular Nerve. *The Journal of Laryngology and Otology*. 1997; 111:556-559.
36. Rapoport, A, Fava, AS, Kowalski, LP, Carvalho, MB, Kanda, JL, Sobrinho, JA. Tumor Misto Benigno da Glândula Parótida - Estudo de 66 Casos. *Rev.col.bras.cir.* 1985; XII: 47-52.
37. van Niekerk, JL, Wobbes, T, Monstrey, S, Bruaset, I. The management of parotid tumors; a ten-year experience. *Acta Chir Belg.* 1987; 87:1-5.
38. Barton, J, Slevin, NJ, Gleave, EN. Radiotherapy for Pleomorphic Adenoma of the Parotid Gland. *International Journal of Radiation Oncology, Biology, Physics*. 1992; 22925-928.
39. Carew, JF, Spiro, RH, Singh, B, Shah, JP. Treatment of recurrent pleomorphic adenomas of the parotid gland. *Otolaryngol Head Neck Surg*. 1999; 121: 539-542.
40. Sá, GM, Jurema, WM, Fonseca, EC, Villegas, GH, Alves, EC. Tumores da Parótida. *HMK - Câncer*. 1984; 1:43-51.
41. Laccourreye, H, Laccourreye, O, Cauchois, R, Jouffre, V, Menard, M, Brasnu, D. Total conservative parotidectomy for primary benign pleomorphic adenoma of the parotid gland: a 25-year experience with 229 patients. *Laryngoscope*. 1994; 104:1487-1494.
42. Glas, AS, Vermey, A, Hollema, H et al. Surgical treatment of recurrent pleomorphic adenoma of the parotid gland: a clinical analysis of 52 patients. *Head Neck*. 2001; 23:311-316.